

Tumor und Hirnfunktion sichtbar gemacht

Näher am Ziel mit zwei Operations-Methoden

BERN – Berner Neurochirurgen entfernen bei 96 % der Patienten bösartige, aber operable Hirntumore vollständig. Durch Kombination von zwei Operationsmethoden erzielen sie eine der weltweit höchsten Entfernungsraten.

Nur wenn man einen bösartigen Tumor vollständig entfernt, verlängert sich die durchschnittliche Überlebenszeit deutlich. Das Problem bei der Tumorentfernung ist, dass man den Tumor nur schlecht, die Hirnfunktionen wie die Sprache oder die Bewegung gar nicht sieht.

Die Berner Neurochirurgen wenden zwei Methoden an, mit denen man den Tumor und die Hirnfunktionen gleichzeitig sichtbar macht (s. Abb.1). Wie eine in der amerikanischen Zeitschrift *Neurosurgery* veröffentlichte Studie¹ zeigt, gelingt es ihnen damit, bösartige, aber ope-

nable Tumore bei 96 % der Patienten vollständig zu entfernen. Dies ist eine der weltweit höchsten Entfernungsraten; die Durchschnittsrate liegt bei 35 %.

Um den Tumor sichtbar zu machen, setzen die Ärzte die 5-ALA-Fluoreszenz-Methode ein. Der Patient nimmt die in Flüssigkeit aufgelöste 5-Aminolävulinsäure (5-ALA) vier Stunden vor dem Eingriff ein, der Tumor leuchtet dann während der Operation unter Infrarotlicht violett auf. Wie eine internationale Studie zeigt, gelingt allein mit dieser Methode die vollständige Tumorentfernung bei 65 % der Patienten.

Kombination erhöht Entfernungsrate

Die Berner Neurochirurgen kombinieren die 5-ALA-Methode mit einem weiteren Verfahren, um auch die Hirnfunktionen sichtbar zu

machen. Mit elektrophysiologischer Funktionsüberwachung, beziehungsweise mit dem von ihnen weiterentwickelten «Strom-Radar», sehen sie, wie weit sie von den Gebieten für die Sprache oder Bewegung entfernt sind und können so mehr vom Tumor entfernen (s. Abb. 2).

«Wir hoffen, dass die Ergebnisse zu einem Umdenken führen», sagt **Dr. Philippe Schucht**, Autor der Studie und Oberarzt an der Universitätsklinik für Neurochirurgie am Inselspital. Die Studie zeige, dass mit der Kombination der beiden Methoden eine radikale Entfernung bösartiger, aber operabler Tumore in fast jedem Fall gelinge.

«Die Überlebenszeit wird durch die komplette Entfernung deutlich verlängert», ergänzt **Professor Dr. Andreas Raabe**, Direktor und Chefarzt der Universitätsklinik für Neurochirurgie. Für ihn ist deshalb klar, dass eine radikale Entfernung das Ziel sein sollte. «Man muss das in jedem Fall anstreben, wenn der Tumor operabel ist», sagt er zur Bedeutung der Studie. Gleichzeitig dürfe man aber nicht vergessen, dass bösartige Tumore nur selten dauerhaft besiegt werden könnten.

Die Insel-Neurochirurgen setzen die zwei Methoden seit vier Jahren routinemässig als Kombination ein und haben damit über 150 Patienten operiert. In der Studie wurden 53 Patienten bösartige Tumore entfernt.

1. Schucht P et al., *Neurosurgery* 2012 Nov.; 71(5): 927–936.

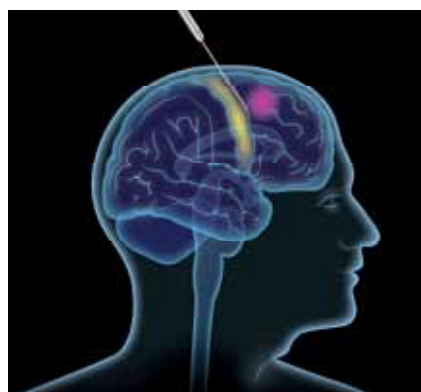


Abb. 1: Mit der 5-ALA-Methode wird der Tumor sichtbar (violett), mit elektrischer Stimulation die Hirnfunktionen (gelb). (Wissenschaftliche Illustration Daniela Miescher, Inselspital).

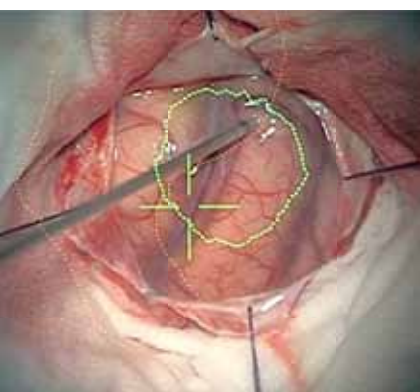
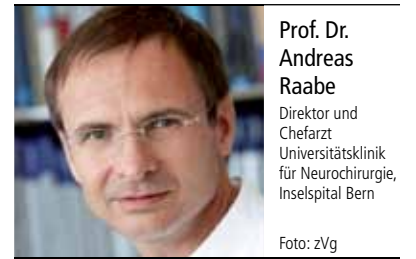

Abb. 2: Die elektrische Sonde (grauer Stab) setzen die Neurochirurgen ein, damit sie wissen, wie nahe oder wie weit weg sie von wichtigen Hirnfunktionen sind.

Fotos: Inselspital Bern

Wie bösartige Hirntumore heute entfernt werden

BERN – Über die neue Operationsmethode sprachen wir mit Professor Dr. Andreas Raabe, Direktor und Chefarzt der Universitätsklinik für Neurochirurgie des Inselspitals.



Prof. Dr. Andreas Raabe
Direktor und Chefarzt
Universitätsklinik für Neurochirurgie, Inselspital Bern
Foto: zVg

Medical Tribune Neurologie/ Psychiatrie: Die Studie zeigt, dass man bösartige, aber operable Tumore bei fast allen Patienten entfernen kann, wenn man die 5-ALA-Methode und die elektrophysiologische Funktionsüberwachung gleichzeitig einsetzt. Ist dies ein neues Vorgehen?

Prof. Raabe: Beide Methoden haben sich in den letzten Jahren fest etabliert. Die Funktionsüberwachung ist besonders für das motorische System sehr wertvoll, aber es gibt mittlerweile auch für die Sprache und die visuellen Bahnen das entsprechende Monitoring. Für die 5-ALA-Methode gibt es eine hohe Evidenz, dass die intraoperative Bildgebung mit Fluoreszenzlicht die Rate der Kompletresektionen bei operablen Glioblastomen deutlich steigert. Mit der Verbesserung der Radikalität der Eingriffe ist zwangsläufig verbunden, dass die Operationen häufiger und näher an die Territorien wichtiger Funktionsareale heranreichen. Es liegt also nahe, zusätzlich zur Bildgebung, die den Tumor sichtbar macht, auch das Monitoring einzusetzen, das uns gleichzeitig über die Nähe der Funktionsareale informiert.

Wieso benützen nur wenige diese zwei Methoden gleichzeitig?

Will man eine hohe neurochirurgische Qualität, müssen beide Verfahren kombiniert werden. Das

machen auch andere Zentren, die viele Hirntumore operieren. Standard ist es aber keineswegs, das habe ich auf dem letzten internationalen Meeting wieder erfahren. Vielerorts gibt man sich mit der gängigen Praxis zufrieden, nur bei der Hälfte der Patienten den Tumor nach MRI-Kriterien vollständig zu entfernen, und bei der anderen Hälfte Tumorrreste als Normalität zu akzeptieren.

Was ist der Grund für dieses Vorgehen?

Häufig sieht der Chirurg den verbleibenden Tumor nicht gut. Er hört auf, weil er befürchtet Ausfälle zu produzieren. Deswegen ist die Kombination der beiden Methoden wichtig. Mit 5-ALA wird der Tumor gezeigt und mit der Funktionsüberwachung können wir näher an den Tumor ran.

Glauben Sie, dass Ihre Studienergebnisse die gängige Praxis ändern werden?

Ich hoffe es. Wir haben gezeigt, wie oft man erfolgreich sein kann, wenn man beide Methoden anwendet. Die 90% Kompletentfernungen bei den operablen malignen Gliomen sind jetzt unser Standard, den wir halten wollen.

Besten Dank für das Gespräch!

Atypikum wirkt bei manischen und gemischten Episoden

Depressive Symptome signifikant gebessert

WIEN – Bei Patienten mit Bipolar-I-Störung können sich rein manische und depressive Phasen abwechseln. Bei mehr als 40 % kommt es jedoch im Verlauf zu gemischten Episoden, in denen die Manie eine mehr oder weniger ausgeprägte depressive Färbung aufweist. Nur wenige Atypika zeigen einen antimanischen und gleichzeitig antidepressiven Effekt, wie Professor Dr. Roger McIntyre, Universität Toronto, am ECNP-Kongress berichtete.

Der phasenhafte Charakter der Bipolar-I-Störung mit Wechsel zwischen manischen und depressiven Phasen entspricht nur teilweise der Praxisrealität. Bei vielen Patienten kommt es zu gemischten Episoden, mit gleichzeitigem Vorhandensein manischer und depressiver Symptome. Diese Verlaufsform ist nicht nur schwieriger zu behandeln, sondern zeigt auch einen vergleichsweise ungünstigeren Verlauf – mit Tendenz zum Rapid Cycling, ver-

mehrter psychiatrischer Komorbidität und höherem Suizidrisiko, wie Prof. McIntyre an einem Satellitensymposium von Lundbeck betonte.

Asenapin steht als Sublingualtablette (am Morgen und Abend einzunehmen) zur Verfügung. Dieses Atypikum ist bisher in der Schweiz für die Behandlung von Erwachsenen mit akuten mittelschweren und schweren manischen Episoden bei Bipolar-I-Störung zugelassen. In den ARES-3A und -3B-Studien mit identischem Design wurde die antimanische Wirksamkeit von Asenapin im Vergleich mit Olanzapin placebokontrolliert über drei Wochen untersucht. Patienten aus beiden Studien konnten an den doppelblinden Verlängerungsstudien ARES-9 (12 Wochen) und ARES-40 (52 Wochen) teilnehmen. Der antimanische Effekt von Asenapin setzte rasch ein, mit deutlicher Rückbildung des Schweregrads der Manie, sagte Prof. McIntyre. Nach drei Wochen konnte bei rund 40 %



Professor Dr. Roger McIntyre
Universität Toronto
Foto: RW

der Patienten unter Asenapin wie auch Olanzapin eine Remission erzielt werden. Der antimanische Effekt hielt über 12 bzw. 52 Wochen an. Nach einem Jahr bestand kein Unterschied in den hohen Response- und Remissionsraten (>90%) unter Asenapin und Olanzapin.

Asenapin und affektive Balance

Allerdings fiel nach zwölf Wochen unter Olanzapin das vermehrte Auftreten depressiver Symptome auf (5% der Patienten vs. 2,3% unter Asenapin).

Die ersten Hinweise auf einen sowohl antimanischen als auch

antidepressiven Effekt von Asenapin wurden durch eine Post-hoc Analyse der ARES-Studien¹ untermauert. Bei bipolaren Patienten mit gemischten Episoden kam es unter Asenapin nach 7 und 21 Tagen zu einer hohen Remissionsrate für depressive Symptome (MADRS-Depressions-Score). Nach drei Wochen war die Responderate von Patienten mit gemischten Episoden (>50% Abnahme des YMRS- und des MADRS-Score vs. Baseline) unter Asenapin signifikant höher als unter Placebo. Zwischen Placebo und Olanzapin bestand hingegen nur ein numerischer Unterschied. Dasselbe günstige Resultat war für die kombinierte Remissionsrate (YMRS < 12 und MADRS < 10) zu beobachten.

Diese Resultate unterstreichen die Bedeutung der parallelen Evaluierung von manischen und depressiven Symptomen, wenn man die Response und Remission bei Patienten mit gemischten Episoden

beurteilt, so das Fazit der Studienautoren.

Asenapin als Kombipartner

Prof. McIntyre stellte eine weitere Studie vor, an der sich Patienten mit unzureichendem Ansprechen auf eine Therapie mit Lithium oder Valproat beteiligt hatten. Sie wurden über zwölf Wochen (Verlängerung auf 52 Wochen) zusätzlich mit Asenapin oder einem Placebo behandelt. Bereits nach zwei Wochen zeichnete sich eine signifikante Abnahme der Manie vs. Placebo ab. Asenapin in Kombination mit Lithium oder Valproat zeigte einen überlegenen, stimmungsstabilisierenden Effekt.

Asenapin verfügt über ein günstiges metabolisches Profil, ein ebenso geringes EPS-Risiko wie Olanzapin und wirkt sich nur in geringem Ausmass auf das Gewicht aus. RW

1. Azorin, JM et al. Poster P.2.e.019, ECNP-Kongress 2012, Wien